



### IDENTIFICAÇÃO

Nome:

Idade:  Data de nascimento:    Sexo:  Masculino  Feminino

Cor:  Leucoderma  Feoderma  Melanoderma Telefone:

### DADOS CLÍNICOS

Tipo de material:  Tecido Mole  Tecido Duro  Tecido Mole/Duro  Esfregaço Citológico

Data da Biópsia:    Tipo de Biópsia:  Incisional  Excisional  Raspagem

Tempo de doença:  Meses  Anos  Indeterminado Sintomatologia:  Assintomática  Sintomática

Localização da lesão:

Diagnóstico clínico:  Manifestação:  Inicial  Recorrente

Aspecto clínico da lesão:  Nódulo  Placa  Úlcera  Vesícula/Bolha  Mancha  Não se aplica

Coloração da lesão em mucosa:  Cor da mucosa normal  Branca  Amarelada  Vermelha

Outras   Não se aplica

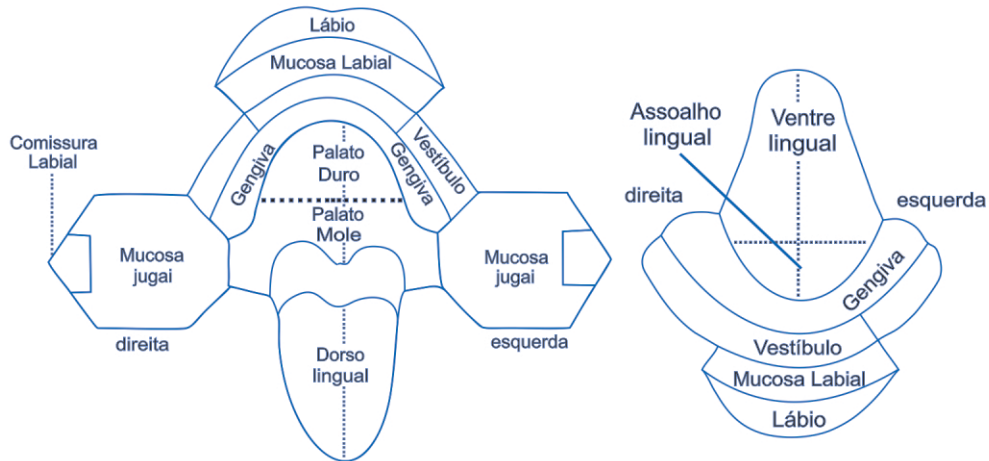
Aspecto radiográfico da lesão óssea:  Radiolúcida  Radiopaca  Mista  Unilocular  Multilocular

Outras   Não se aplica

Radiografia acompanha a peça para exame?  Sim  Não Quais?  Panorâmica  Periapical  Tomografia

Outras


Fixador:  Formol 10%  Outro:





**IMAGEM DENTAL**  
Radiologia e Diagnóstico  
CRO-GO / EPAO 195

SUA REFERÊNCIA  
EM DIAGNÓSTICO BUCAL



### INFORMAÇÕES COMPLEMENTARES

(Doenças sistêmicas associadas, uso de medicamentos, biópsia anterior, etc.)


Solicitante: \_\_\_\_\_

\_\_\_\_\_

Carimbo e assinatura

CRO:  Telefone:   Data:

62 98285-3045<sup>©</sup>  
contato@imagemdental.com  
www.imagemdental.com

Unidade Sul  
62 3218-5660  
Rua 94, nº 262, Setor Sul  
74.083-105 - Goiânia-GO

Unidade Marista  
62 3157-8250  
Rua 85, nº 1789, Setor Marista  
74.160-010 - Goiânia-GO